2015

Výročná správa

Centrum fetálnej
a gynekologickej
diagnostiky

www.usg.sk

JUHAMED s.r.o.

Obsah

Úvodné slovo	3
I. Úvod	4
II. Výsledky prvotrimestrálnej prenatálnej diagnostiky	4
III. Výsledky druhotrimestrálnej prenatálnej diagnostiky	5
IV. Výsledky invazívnej prenatálnej diagnostiky (CVS, AMC)	6
V. Celkové výsledky prenatálnej diagnostiky všeobecne	6
VI. HyCoSy, HSN a gynekologická diagnostika	8
VII. Celkové výsledky prenatálnej diagnostiky graficky	9
VIII. Literatúra	15

Úvodné slovo

Vážené kolegyne a kolegovia,

do rúk sa Vám dostáva v poradí druhá výročná správa pracoviska Centra fetálnej a gynekologickej diagnostiky, JUHAMED s.r.o., v ktorej si Vám dovoľujeme zhrnúť a odprezentovať výsledky našej práce za rok 2015. Pre rok 2015, nakoľko bol z niekoľkých pohľadov pre nás výnimočným, som si dovolil pre začiatok mu venovať neštandardne dlhšie úvodné slovo. Preto verím, že som Vás tým neodradil si ho prečítať až do konca.

V roku 2015 sa nám podarilo úspešne rozšíriť rozsah zamerania centra o pediatrickú gynekológiu, a to najmä vďaka zainteresovaniu lekárky s dlhoročnou klinickou praxou v danom odbore MUDr. Aleny Staškovej. Touto novootvorenou ambulanciou sme doplnili celkovú vekovú skladbu starostlivosti o ženskú populáciu. Vďaka personálnemu rozšíreniu a high-end diagnostickému vybaveniu realizujeme komplexnú diagnostiku a terapiu detských gynekologických chorobných stavov v jednotlivých ontogenetických fázach života dievčat (od novorodeneckého až po pubertálny a adolescentný vek).

V polovici roka 2015 realizujeme zmenu v typoch genetickej rutinnej testácie zo CVS, kde odporúčame implementovať array vyšetrenia u všetkých plodov po vzore pracoviska GENNET (Praha, ČR) a ACOG Committee. Zmena stratégie zahŕňa nový postup pre prenatálne vyšetrenia vzoriek choriových klkov prípadne včasných amniocentéz, kde upúšťame od plošného stanovovania karyotypov u všetkých CVS s normálnym výsledkom QF-PCR a nahradzujeme metodou array. SNP array vyšetrenie s vhodne nastaveným rozlíšením (≥ 0,5 Mb) po normálnom výsledku QF-PCR nám umožňuje efektívnejší záchyt patologicko-klinicky relevantných chromozomálnych aberácií.

Koncom roka 2015 prichádza určité indikačné vytriezvenie v otázke NIPT (non-invasive prenatal testing) formou cell-free fetal DNA analýzy z krvi matky versus multimarkerový kombinovaný test. Konštatovanie bývalej prezidentky ISUOG Ann Tabor z marca 2016 v otázke ako sa bude ďalej vyvíjať kombinovaný test v ére NIPT je jasne vystihujúce: „Kvalita prvotrimestrálneho skríningu bude záležať od celkového nastavenia pracovísk, kde nemôže byť opomenutý podrobný sken štrukturálnych malformácií plodu, skríning na preeklampsiu a rastovú retardáciu a až po ňom by mala nastúpiť otázka NIPT ako kontingenčného skríningu pre ženy v strednom riziku a pre ženy razantne odmietajúce invazívne testovanie." Pozitíva NIPT skríningu oproti kombinovanému testu sú vo vyššej detekcii pre trizómiu 21 a 18 (trizómia 13 ostáva spornou), nižšej FPR a zníženia počtu invazívneho testovania. Na opačnej strane pri NIPT strácame informáciu o včasnej morfológii plodu ako takej a so skríningu vypadáva vyhľadávanie rizikových gravidít pre preeklampsiu, rastovú retardáciu a predčasný pôrod. V neposlednom rade po hore uvedenej , v zmene v doplnení array vyšetrenia zo CVS alebo amniocentézy strácame pri NIPT informácie o 20% tehotenstiev (z celkového počtu plodov postihnutých chromozomálnou odchýlkou), ktoré sú postihnuté chromozomálnou abnormalitou a ktoré významne afektujú fenotyp jedinca a sú nedetekovateľné pri NIPT! Bohužial sme sa ale v dnešnej dobe na Slovensku stali svedkami neodbornej manipulácie pre indikačný manažment NIPT nemenovanou laboratórnou akciovou spoločnosťou. Táto spoločnosť naopak, aby sa snažila o sprehladnenie skríningu trizómie 21, potvrdila iba zámer pre finančnú ziskovosť prvého slovenského NIPT projektu. To dokázala minimálne v tom, že naďalej plošne realizuje rôzne typy obsolventných biochemických skríningov trizómie 21, na základe ktorých je pacientka bez náležitej genetickej konzultácie a morfologického ultrazvuku indikovaná k NIPT! Avšak takýchto scestných príkladov, a tým i nebezpečných postupov v prenatálnom manažmente v zmysle NIPT by sme našli ešte niekoľko.

V úvodnom slove by som chcel takisto vyzdvihnúť výbornú spoluprácu s primárom MUDr. Reném Hakom, PhD. (Rádiodiagnostické oddelenie, Železničná nemocnica s poliklinikou Košice) pri diagnostickom sumarizovaní prípadov pomocou MRI skenovania, a to najmä pri otázkach fetálnych abnormalít anteriórneho mozgového komplexu, adhezívnych placent a CT/MRI predoperačného a follow-up stagingu ženských onkologických ochorení. Obdobne naplno prebieha spolupráca i s ÚPMD, Praha-Podolí, menovite s doc. MUDr. Ladislavom Kroftom, CsC. a MUDr. Lubomírom Hašlíkom pri riešení in-utero fetálnych invazívnych terapeutických výkonoch, kde boli nami k takýmto výkonom indikované tri tehotenstvá s dobrým outcome. V neposlednom rade nám roky 2014 a 2015 priniesli už v poradí ôsmeho úspešne zoperovaného novorodenca s nami zachytenou kritickou izolovanou VCC pri obdobne výbornej spolupráci s detským kardiocentrom NÚSCH v Bratislave a s lekármi oddelenia funkčného vyšetrovania MUDr. Monikou Kaldarárovou, PhD. a MUDr. Petrom Tittelom, PhD.. Za obdobie roku 2015 sme v treťom trimestri indikovali k predčasnému a úspešnému ukončeniu päť tehotenstiev cisárskym rezom v 28. až 32. týždni, vo všetkých prípadoch z indikácie včasnej rastovej retardácie s pravostranným srdcovým zlyhávaním. Vďaka patrí najmä celému lekárskemu kolektívu gynekologicko-pôrodníckej kliniky UNLP v Košiciach.

Do dennej praxe zároveň po vzore a odporúčaniach The Fetal Medicine Foundation zavádzame preskripciu low-dose dávok kyseliny acetylsalicylovej (ASP) tehotným, u ktorých stanovíme vysoké riziko na preeklampsiu (PE) a rastovú retardáciu plodu (FGR) z multimarkerového kombinovaného testu. Táto terapia je najmä výhodná u tehotných, ktorým nie je primárne hematologickým konziliárnym vyšetrením ordinovaná terapia LMWH, ibaže low-dose ASP terapiu je nutné započať pre jej možnú úspešnosť už od 12. a najneskôr do 17. týždňa gravidity. Zároveň ako uvádza profesor Jon Hyett (Head of High Risk Obstetrics at the Royal Prince Alfred Hospital, Sydney, Austrália): „Je nutné si uvedomiť určité limity tohoto modelového skríningu kde detekčnosť (DR) pre earlyIUGR dosahuje 70% a pre lateIUGR 45% s 10% falošnou pozitivitou (FPR) a DR pre early-onset preeklampsiu dosahuje 92% a late-onset preeklampsiu 42% pri 10% a 5% FPR."

Pre rok 2016 a roky nasledujúce je našim cieľom poskytovať našim klientkám a Vašim pacientkam i naďalej tú najmodernejšiu a najkvalitnejšiu možnú starostlivosť. Preto patrí najmä Vám naše poďakovanie za prejavenú dôveru v otázkach prenatálnej a gynekologickej diagnostiky.

Ďakujeme!

V Košiciach 31.7.2016
MUDr. Martin Juhás
za lekársky kolektív CFGD

I. Úvod

V Centre fetálnej a gynekologickej diagnostiky poskytujeme celkovú starostlivosť v oblasti prenatálnej, pediatrickej, reprodukčnej a onkogynekologickej ultrazvukovej diagnostiky. V roku 2015 sme vyšetrili na našom pracovisku niekoľko tisíc tehotných a cez tisíc gynekologických i onkogynekologických klientok.

II. Výsledky prvotrimestrálnej prenatálnej diagnostiky

Multimarkerový kombinovaný test:

- bolo hodnotených **1337 kombinovaných testov**
- **priemerný vek** testovaných tehotných bol **30,0 rokov**
- bolo vyšetrených 223 tehotných vo veku ≥35 rokov (16,7%)
- 18 viacplodových tehotenstiev vyšetrených kombinovaným testom
- 5,08% tehotných s pozitívnym rizikom 1:300 pre CHA (T21, T18 a T13)
- **senzitivita testu 90,91%, špecificita testu 95,63%, FPR 4,37%**
- **pozitívna prediktívna hodnota testu 14,71%, negatívna prediktívna hodnota testu 99,92%**

Výsledky skríningu multimarkerovým kombinovaným testom:

- na základe pozitivity testu bolo detekovaných 10 plodov s chromozomálnou aberáciou: 7 plodov s trizómiou 21 (Downov sy.), 1 plod s trizómiou 18 (Edwardsov sy.), 1 plod s tetraploidiou a mozaicizmom trizómie 18 a 1 plod s monozómiou X (Turnerov sy.)
- 1 plod s trizómiou 21 bol falošne negatívny s rizikom 1:1179 (následne ale pozit. druhotrimestrálny genetický sonogram, pacientka odmietla AMC i NIPT)
- ultrazvukovým vyšetrením včasnej morfológie plodov pri kombinovanom teste bolo zachytených 8 závažných štrukturálnych abnormalít a 3 nezávažné abnormality
- na základe kombinovaného testu a VVCH ultrazvukového nálezu v I. trimestri bolo indikovaných 68 (5,08%) invazívnych prenatálnych vyšetrení a z toho 5 pacientok podstúpilo CVS, 24 amniocentézu, 8 sérovú cffDNA analýzu (NIPT) a 32 pacientok odmietlo akúkoľvek formu diagnostického genetického testovania
- invazívne výkony na základe pozitivity kombinovaného testu:
  - **3 chromozomálne aberácie** boli zachytené **formou CVS**
  - **7 chromozomálnych aberácií** bolo zachytených **formou AMC** (odmietnuté CVS a 1x indikovaná earlyAMC)
  - 0 chromozomálnych aberácií bolo zachytených formou NIPT (odmietnuté CVS)
- 14 pacientok na základe genetickej alebo štrukturálnej abnormality plodu sa rozhodlo pre termináciu gravidity už v I. trimestri inštrumentálnou cestou
- 2 pacientkám bola v I. trimestri detekovaná izolovaná kritická vrodená chyba srdca (VCC)

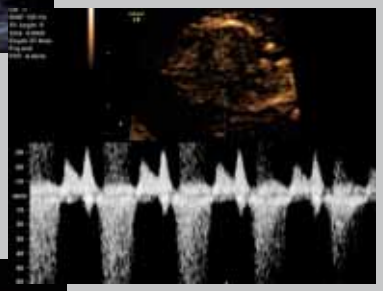

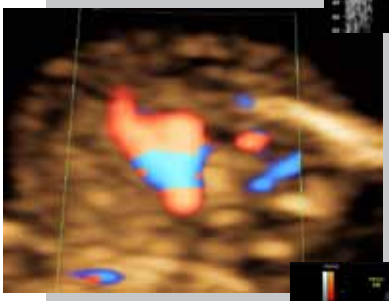

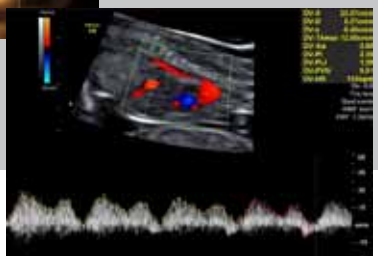

III. Výsledky druhotrimestrálnej prenatálnej diagnostiky

Morfologický ultrazvuk s AAURA skórovacím systémom (genetický ultrazvuk):

- bolo hodnotených 327 pacientok s pozitívnym (≥1:250) biochemickým skríningom pre chromozomálnu aberáciu (CHA) a Smith-Lemli-Opitzov sy. (SLOP) (t.j. triple test, double test, sérový integrovaný test...), čo predstavovalo 17,45% žien zhodnotených morfologickým ultrazvukom

- ultrazvukovou individualizáciou rizika AAURA skórovacím systémom u **299 (91,44%) tehotných žien s pozitívnym biochemickým skríningom bolo ponížené riziko pre trizómiu 21** a neprítomné markery pre trizómiu 18 a SLOP, čím tejto skupine žien nebolo dporučené podstúpiť amniocentézu event. NIPT

- ultrazvukovou individualizáciou rizika na základe AAURA skórovacieho systému, 28 (8,56%) tehotným ženám s pozitívnym biochemickým skríningom na základe nezmeneného event. povýšeného rizika pre CHA (trizómiu 21) bolo doporučené podstúpiť amniocentézu event. NIPT

- v skupine pacientok s pozitívnym biochemickým skríningom, ale označených ako negatívne pre riziko trizómie 21 genetickým sonogramom sa nepotvrdila žiadna chromozomálna aberácia (amniocentéza, NIPT, pôrod)

- v skupine pacientok s pozitívnym biochemickým skríningom a označených ako pozitívne pre riziko CHA aj genetickým sonogramom bolo detekovaných 5 plodov s trizómiou 21, 2 plody s trizómiou 18, 1 plod s Ellis-Van Creveld sy.. Z vyššie uvedených piatich plodov s trizómiou 21 bola dvom stanovená diagnóza až z krvi novorodenca, a to z dôvodu odmietnutia amniocentézy pacientkami

- v skupine pacientok s pozitívnym biochemickým skríningom a označených ako pozitívne pre riziko trizómie 21 aj genetickým sonogramom sa 9 pacientok rozhodlo pre amniocentézu, 2 pacientky pre NIPT (PRENASCAN) a 17 pacientok odmietlo akékoľvek genetické testovanie

- **v skupine 24 pacientok s negatívnym biochemickým skríningom pre CHA, ale označených genetickým sonogramom ako pozitívne pre riziko chromozomálnej aberácie bol detekovaný 1 plod s trizómiou 18 a jeden plod s monozómiou X**

- **z 327 matiek** primárne indikovaných k amniocentéze na základe vysokého rizika pre trizómiu 21/18 alebo SLOP z biochemického skríningu, **229 (91,44%)** matkám nebola doporučená amniocentéza = **skutočná redukcia amniocentéz**

- bolo hodnotených 46 pacientok s pozitívnym rizikom pre NTD z biochemického skríningu a u jednej z nich bola sonograficky potvrdená spina bifida

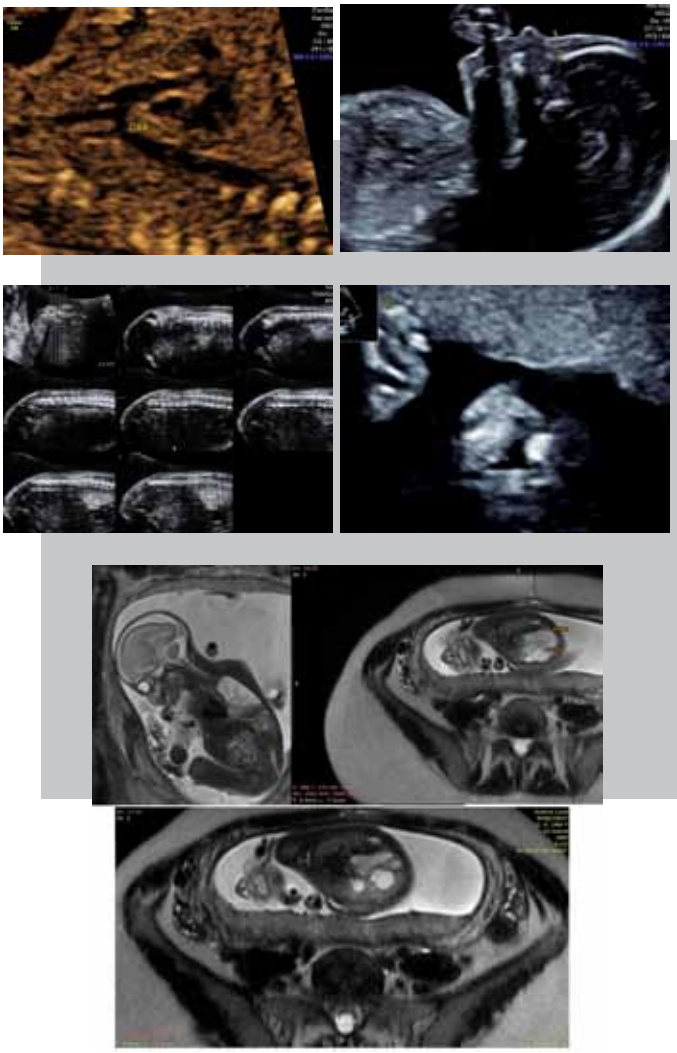

IV. Výsledky invazívnej prenatálnej diagnostiky (CVS, AMC)

Bolo indikovaných:

- **68 odberov choria - CVS v I. trimestri** (na základe pozitivity kombinovaného testu event. VVCH plodu)
- **106 amniocentéz v II. trimestri** (na základe pozitivity genetického sonogramu event. VVCH plodu)

Predpokladaná prenatálna diagnostická invazivita (indikovaná ale nie každá podstúpená pacientkou) by takto dosiahla úroveň 5,4% (174 pacientok).

Reálna prenatálna diagnostická invazivita (indikovaná a podstúpená pacientkou u nás alebo v inom zariadení) dosiahla úroveň 1,7% (54 pacientok), tým sa nám oproti roku 2013 a 2014 podarilo toto číslo znížiť až o 1%.

Reálna prenatálna diagnostická invazivita v uvedenom období dosiahla v SR 7%, v ČR 11,5%, vyspelé krajiny (UK, Dánsko) do 5%. Ideálna prenatálna diagnostická invazivita by mala dosahovať max. 2-3%. (údaje z NCZI, ÚZIS, www.vrozene-vady.cz, NHS UK, Cochranova databáza)

- **bolo indikovaných a realizovaných 5 odberov choria – CVS s 3 (60,0%) nálezmi chromozomálnych aberácií**
- **bolo indikovaných a realizovaných 49 amniocentéz – AMC s 12 (24,5%) nálezmi chromozomálnych aberácií**
- **bolo indikovaných, ale pacientkami odmietnutých 89 (CVS + AMC) – s 2 (2,3%) nálezmi chromozomálnych aberácií (stanovené postnatálne z krvi novorodenca) a s 20 nálezmi závažných štrukturálnych abnormalít**
  U všetkých vyšetrení CVS a 95% AMC bola realizovaná aj QF-PCR technika vyšetrenia CHA, zároveň u všetkých CVS a 5% AMC bola realizovaná i SNP array analýza. 14,7% (9 pacientok) podstúpilo AMC v iných zariadeniach.

V Centre fetálnej a gynekologickej diagnostiky za obdobie roka 2015 bolo realizovaných 40 amniocentéz, 5 odberov choria a 8 neinvazívnyh prenatálnych testov – NIPT (PRENASCAN). Komplikácie po invazívnych výkonoch sme nezaznemenali žiadne - overený status s 12-dňovým telefonickým odstupom po zákroku + prepúšťacie správy novorodencov v prípade nerealizovania terminácie gravidity.

Indikácie pre AMC a CVS z veku (35 a viac ročné pacientky) event. z pozitivity akéhokoľvek biochemického skríningu pre trizómiu 21, 18 a SLOP boli, sú aj budú považované v Centre fetálnej a gynekologickej diagnostiky za obsolventné a dávno odborne prekonané. Pred samotným druhotrimestrálnym ultrazvukom u nás, bohužial z takto obsolventných indikácií, (stále platnej v SR) podstúpilo 19 pacientok AMC v iných zariadeniach. Ak by uvedené pacientky podstúpili druhotrimestrálny ultrazvuk u nás pred AMC, tak k invazívnemu výkonu podľa horeuvedenej štatistiky by bola nami indikovaná iba 1 pacientka! Čo je žiaľ pre nás nepochopiteľné je indikačný genetický manažment, ktorý bol realizovaný u týchto pacientok a to z dôvodu troch gravidít indikovaných k AMC po negatívnom multimarkerovom kombinovanom teste. Zároveň indikačná absurdita pri jednej z gravidít prerástla až do miery indikácie k AMC na základe pozitivity iba pre NTD z druhotrimestrálneho biochemického skríningu!!!





V. Celkové výsledky prenatálnej diagnostiky všeobecne

Bolo detekovaných celkovo 235 prenatálnych vrodených vývojových chýb:

- 19 nálezov chromozomálnych aberácií
  (9 s pridruženými závažnými štrukturálnymi VVCH)
- 195 štrukturálnych morfologických chýb
  (9 s chromozomálnou aberáciou)
- 22 funkčných vrodených chýb srdca

Neboli detekované celkovo 4 prenatálne vrodené vývojové chyby:

- 1 nález štrukturálne nestigmatizovaného Marfanovho sy.

- 1 inlet VSD
- 1 postaxiálna polydaktýlia chodidla
- 1 rázštep mäkkého podnebia

UPT (terminácia gravidity z medicínskej indikácie):

- 16 tehotných požiadalo o termináciu gravidity z indikácie chromozomálnej aberácie
- 4 tehotné ukončili graviditu v I. trimestri inštrumentálnou cestou z indikácie chromozomálnej aberácie
- 10 tehotných požiadalo o termináciu gravidity z indikácie závažnej štrukturálnej abnormality
- 1 tehotenstvo mimo náš indikačný manažment bolo ukončené z dôvodu závažného earlyIUGR
- 2 tehotné ukončili graviditu v I. trimestri inštrumentálnou cestou z indikácie závažnej štrukturálnej abnormality
- 14 tehotných nepreferovalo termináciu gravidity z indikácie chromozomálnej aberácie, alebo závažnej štrukturálnej abnormality

Štrukturálne vrodené vývojové chyby všeobecne:

- 17 nálezov izolovaných štrukturálnych VVCH
- 20 nálezov kombinovaných štrukturálnych VVCH
- 54 nálezov nezávažných štrukturálnych VVCH
- 7 fetálnych syndrómov
- 1 nález thoracophagus
- 1 nález intrakraniálneho a intraventrikulárneho krvácania
- 2 nálezy NIHF z dôvodu infekcie Toxoxplazmózou a Parvovírusom B19

Intrauterinná rastová retardácia (IUGR), fetus mortus ante admissionaem (IUFD) a komplikácie monochoriálnych dvojčiat:

- bolo detekovaných 53 tehotenstiev s early-IUGR, z toho 17 plodov malo redistribúciu fetálnej cirkulácie a u 11 plodov bolo v pokračujúcej gravidite definované pravostranné srdcové zlyhávanie, 9 z takto komplikovaných tehotenstiev bolo predčasne do 36 týždňa ukončené cisárskym rezom a v 2 tehotenstvách došlo bohužial k intrauterinnému odumretiu plodu IUFD pred 24 týždňom gravidity
- bolo detekovaných 6 tehotenstiev s late-IUGR z toho 3 plody mali redistribúciu fetálnej cirkulácie
- bolo detekovaných 19 SGA plodov bez fetálnych cirkulárnych abnormalít
- u jedného z AGA plodov bolo zachytené pravostranné srdcové zlyhácanie s hyperdynamickou cirkuláciou z dôvodu kritickej VCC
- bolo detekovaných 8 rastovo retardovaných plodov na podklade chromozomálnej alebo štrukturálnej abnormality
- zároveň bolo bohužial detekovaných 6 IUFD v I. trimestri a 6 v II. a III. trimestri
- vyšetrených 25 tehotenstiev s viacplodovou graviditou (dvojčatá), z toho 6 (24%) tehotenstiev bolo monochoriálnych a biamniálnych a 1 (4%) bolo monochoriálne a monoamniálne, avšak s verifikovanými zrastlicami (thoracophagus)

Pri 3 (50%) monochoriálnych viacplodových graviditách bola zachytená pre nich typická komplikácia, a to:

- 2 gravidity s early-selective IUGR s redistribučným obehom a u jedného z nich i s pravostranným srdcovým zlyhávaním
- 1 gravidita s imitujúcim twin to twin transfusion syndrome (TTTS), avšak s obojstrannou agenézou obličiek jedného z plodov

Iné abnormality:

Placentárne a pupočníkové:

- bolo detekovaných 6 centrálnych a 6 parciálnych vcestných placent
- 2x USG a MRI detekovaná placenta accreta/percreta a po pôrode per SC potvrdené (1x realizovaná postpartálne hysterektómia)
- 5x detekovaná placenta biloba, 3x placenta succenturiata, kde bohužial pri každej bola nutná inštrumentálna revízia dutiny maternice niekoľko dní po pôrode
- v jednom prípade bol verifikovaný chorioangióm placenty celkosti ≥5cm, čiže väčšinou hemodynamicky nezávažný ako i v našom prípade
- zachytené boli i dve parciálne molárne placenty
- bol detekovaný 1 absolútne krátky pupočník a 1 amniálna a placentárna pseudocysta
- v prípade 1 tehotenstva bola detekovaná vasa praevia pri velamentóznej inzercii pupočníka

Ektopické gravidity a abnormality cervixu, maternice a ovárií v gravidite:

- bolo detekovaných 8 ektopických gravidít, z toho 7 tubárnych (3x ešte viabilné) a 1 intramurálna ektopická gravidita v jazve po cisárskom reze
- bolo detekovných 19 cervikálnych inkompetencií, z toho 14 bolo riešených medikamentózne aplikáciou progesterónu do 34. týždňa gravidity a 5 bolo riešených operatívne cerklážou krčka maternice

(v prípade 2 tehotenstiev sa jednalo o hot-cerclage)

- 5x bola detekovaná dehiscencia dolného segmentu u pacientok s tehotenstvom po cisárskom reze
- detekovali sme v 6 graviditách primárne i významné plášťové chyby uteru (uterus septus et subseptus)
- v dvoch graviditách sme detekovali ovariálny serózny borderline tumor (histologicky pooperačne potvrdené), v oboch prípadoch boli riešené onkogynekologickou operatívou ešte v priebehu tehotenstiev

Indikované prenatálne MRI vyšetrenia:

- indikovali sme 14 prenatálnych vyšetrení formou MRI
- v dvoch prípadoch pre susp. intrakraniálne krvácanie, kde v jednom z prípadov bola táto skutočnosť potvrdená MRI vyšetrením
- v štyroch prípadoch bolo idnikované MRI vyšetrenie pre susp. absenciu cavum septi pellucidi, kde v jednom prípade uvedená diagnóza bola potvrdená, ale bez absencie optickej chiazmy a u troch sa pri extrémne zúženom CSP nepotvrdila jeho absencia či abnormalita optickej chiazmy
- v prípade dvoch tehotenstiev sme potvrdili MRI vyšetrením hypopláziu corpus callosum, v jednom z nich i s cytickou léziou cavum vergae
- v ostatných prípadoch bolo MRI vyšetrením zhodnotený syndróm kaudálnej regresie pri diabetickej embryopatii, nález abdominálnej mezenteriálnej cysty a plody s CDH a CCAM
- pri ultrazvukovo vyslovených dvoch prípadoch abnormálnej placentárnej adhézie v oblasti uterotómie post SC, bolo MRI vyšetrením potvrdená placenta accreta a perceta
-

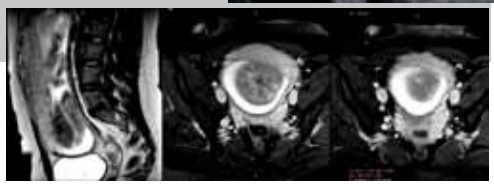

VI. HyCoSy, HSN a gynekologická diagnostika

- bolo realizovaných 46 HyCoSy vyšetrení z indikácie primárnej event. sekundárnej subfertility
- v 2 prípadoch bol potvrdený tubárny faktor sterility, v 13 prípadoch bola potvrdená priechodnosť iba jednej tuby a v 1 prípade nebolo možné exaktne zhodnotiť vajíčkovody vzhľadom na parciálnu obštrukciu cervikálneho kanála endocervikálnym polypom
- v 24 prípadoch bol detekovaný hyperandrogénny sy. (PCOS) ako pridružený faktor subfertility
- na našu veľkú radosť sme mohli byť súčasťou i prenatálnej diagnostiky u 26 pacientok po nami realizovanom HyCoSy vyšetrení z rokov 2013 a 2014 z indikácie ženskej subfertility
- bolo realizovaných 14 vyšetrení HSN z dôvodov susp. VVCH maternice, endometriálneho polypu, submukózneho fibrómu, reziduí post partum a susp. abnormálnom niche post SC
- pri klasifikáciach vrodených chýb urogenitálneho traktu po vzore odporúčaní ISUOGu v roku 2015 zaradzujeme do našich nálezov novú klasifikáciu podľa European Society of Human Reproduction and Embryology-European Society for Gynaecological Endoscopy (ESHRE-ESGE)
- v 93% boli suponované indikácie z natívneho usg vyšetrenia potvrdené a detailnejšie popísané HSN vyšetrením
- v roku 2015 boli primárne ultrazvukovo detekované, stagingovo popísané a histologicky verifikované 4 karcinómy ovária, 3 endometriálne karcinómy a 1 karcinóm cervixu

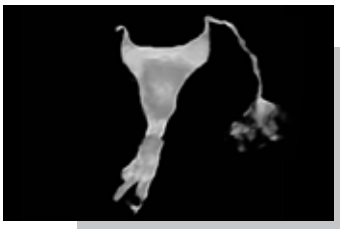

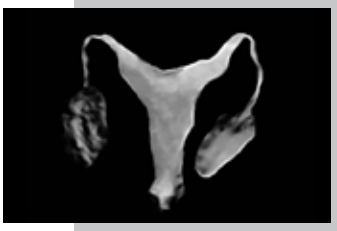
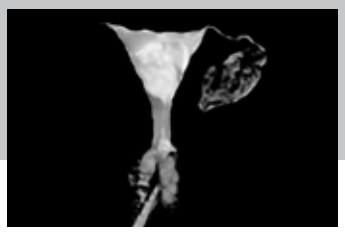

VII. Celkové výsledky prenatálnej diagnostiky graficky

tab. 1:

Chromozomálne VVCH Q90 – Q99	
Downov syndróm (trizómia 21)	13
Edwardsov syndróm (trizómia 18)	3
Patauov syndróm (trizómia 13)	0
Turnerov syndróm (X0)	2
Tetraploidia s mozaicizmom trizómie 18	1
Všetky závažné aberácie	19

tab. 2:

Štrukturálne/morfologické VVCH (mnohopočetné VVCH uvádzame opakovane)	
Chyby CNS (Q00 – Q07)	22
Rázštepové chyby orofaciálnej oblasti (Q35 – Q37)	4
Iné VVCH lebky a tváre (Q75) Vrodené chyby šošovky (Q12)	14
Vrodené štrukturálne a funkčné chyby srdca a obehovej sústavy (Q20 – Q28)	88
Chyby hrudníka a vnútrohrudných orgánov (Q30 – Q34, Q67)	7
Vrodené chyby GITu a bránice (Q38 – Q45, Q79)	24
Chyby močovej sústavy (Q60 – Q64)	27
VVCH genitálnych orgánov (Q50 – Q56)	4
Vrodené chyby svalov a kostí (Q65 – Q78)	22
VVCH nezatriedené inde (Q89)	1
Hydrops plodu - non-imúnny (O36.2)	4
Infekcia plodu (CMV, TOXO, Parvovírus B19, Coxsackie)	2
Placentárne tumory (chorioangióm)	1
Fetálne syndrómy (Q87)	7
Zrastlice (siamské dvojčatá)	1
Fetus papyraceus	1

tab. 3:

Podrobný prehľad štrukturálnych/morfologických VVCH za obdobie 2013/2014

Chyby CNS (Q00 – Q07)	počet
Holoprozencefália (semilobárna)	1
Agenéza corpus callosum (kompletná, parciálna)	4
Hypoplázia corpus callosum	1
Absencia cavum septi pellucidi	1
Hydrocefalus	3
Stredne závažná ventrikulomegália s asymetriou laterálnych komôr	1
Cerebelárna hypoplázia	5
Arnold-Chiariho malformácia (typ II)	1
Blake's pouch cyst	3
Spina bifida	1
Dandy- Walkerova malformácia	1
Rázštepové chyby orofaciálnej oblasti (Q35 – Q37)	1
Cheilognathopalathoschisis	2
Palatoschisis	1
Cheiloschisis	1
Iné VVCH lebky a tváre (Q75) Vrodené chyby šošovky (Q12)	počet
Dolichocefalia, strawberry shaped head	4
Hypotelorizmus, hypertelorizmus	3
Mikrognacia závažná	3
Microotia	1
Auriculárny appendix	1
Vrodené štrukturálne a funkčné chyby srdca a obehovej sústavy (Q20 – Q28)	
Štrukturálne VVCH	počet
VVCH myokardu (hypertrofická kardiomyopatia, fibroelastóza...)	2
Kompletné AVSD	2
Parciálne AVSD	4
VSD	17
ASD	2
Hypoplastický ľavokomorový syndróm (HLHS)	1
Fallotova tetralógia (TOF)	1
Transpozícia veľkých ciev (D-TGA a L-TGA)	2
Spoločný arteriálny trunkus (CAT)	1
Tubulárna hypoplázia aorty/koarktácia aorty (CoA)	3
Mild stenóza Ao	1
Mild stenóza PA	1
Pretrvávajúca ľavá horná dutá žila (LSVC)	2
Pretrvávajúca pravostranná a. subclavia (ARSA)	7
Intraabdominálna aneuryzma AU	1
Agenéza/absencia ductus venosus	1
Dvojcievny pupočník (SUA)	10
Pretrvávajúca pravostranná v. umbilicallis (PRUV)	7
Duplicitná/sekundárna a.renalis	1
Funkčné VVCH	počet
Trikuspidálna regurgitácia (pretrvávajúca)	13

pokračovanie na ďalšej strane

Mitrálna regurgitácia (pretrvávajúca)	3
Supraventikulárna tachykardia	1
Atriálna bigemínia	1
PACs	4
Chyby hrudníka a vnútrohrudných orgánov (Q30 – Q34, Q67)	počet
Makrocystická adenomatoidná malformácia pľúc (CCAM)	1
Hypoplázia pľúc	6
Vrodené chyby GITu a bránice (Q38 – Q45, Q79)	počet
Omfalokéla	6
Gastroschíza	1
Diafragmatická hernia	3
Hepatosplenomegália a pečeňové echo ložiská	3
Megalogastria	1
Mezenteriálna cysta	5
VVCH žlčníka (aplázia s atréziou žlčových ciest, hypoplázia, zdvojený žlčník, phrygian cap žlčníka, megacholecystis)	5
Chyby močovej sústavy (Q60 – Q64)	počet
Závažná hydronefróza (III. stupeň)	8
Multicystická dysplastická oblička (MDK)	2
Megaloureter	3
Ureterokéla	1
Zdvojená oblička (ren duplex)	1
Dystopia obličky (ren migrans)	3
Závažná hypoplázia obličky	2
Agenéza obličky	4
Agenéza oboch obličiek	1
Polycystické obličky	1
Megavezika	1
VVCH genitálnych orgánov (Q50 – Q56)	počet
Ambigózny genitál	1
Hypospádia penisu	1
Retentio testis	1
Hypertrofia klitorisu	1
Vrodené chyby svalov a kostí (Q65 – Q78)	počet
Pes, pedes equinovares	6
Klinodaktýlia	1
Polydaktýlia	2
Clenched fist	6
Radiálna aplázia	1
Hemimélia	1
Mild mikromélia a rhizomélia	3
Syndróm kaudálnej regresie (diabetická embryopatia)	1
Agenéza rebier s hrudníkovou deformitou	1
Syndrómy špecifikovaných VVCH (Q87)	počet
Cerebro-costo-mandibular sy.	1
Ellis-Van Creveld sy.	1
Noonan sy.	1
Pierre-Robinova sekvencia a sy.	2
FEU sy. (typ II)	1
Pentalogy of Cantrell	1

Multimarkerový kombinovaný test v CFGD (rok 2015)

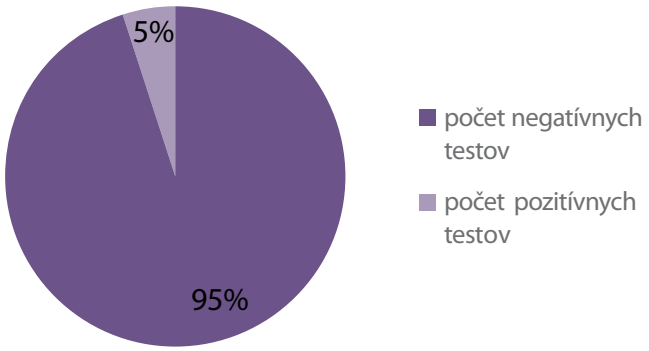

Morfologický/genetický ultrazvuk a indikovaná PGD (rok 2015)

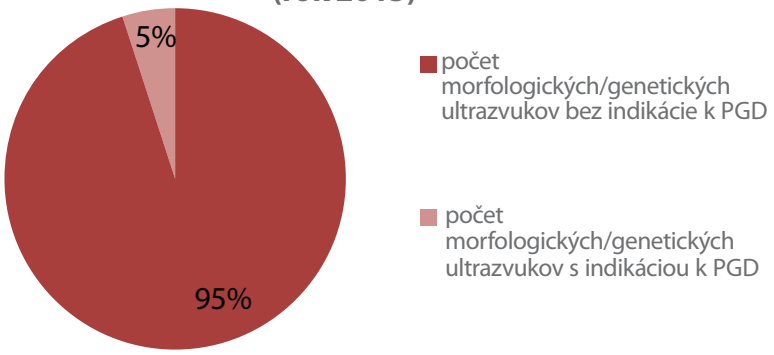

Genetický ultrazvuk (rok 2015)

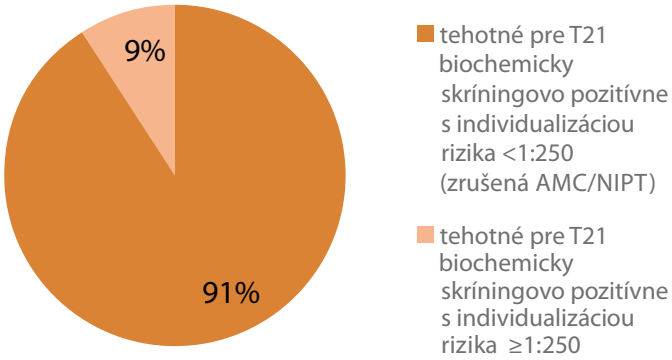

Trizómia 21 v CFGD: počet 13 (rok 2015)

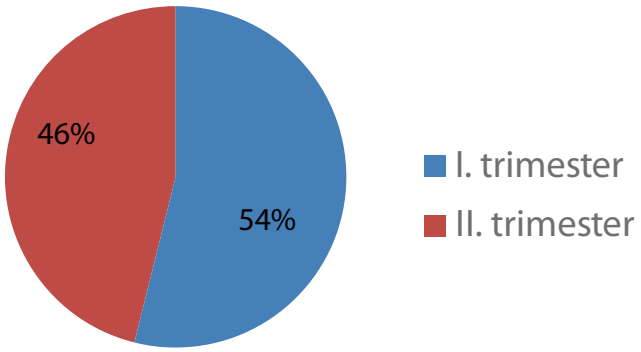

Indikácie k invazívnej prenatálnej diagnostike v CFGD (rok 2015)

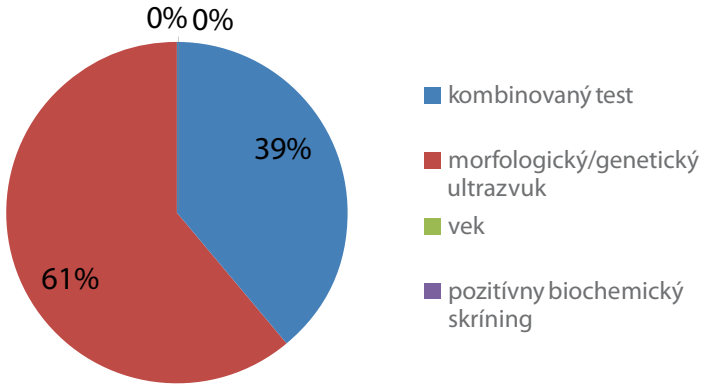

CFGD genetická diagnostika trizómie T21: počet 13 (rok 2015)

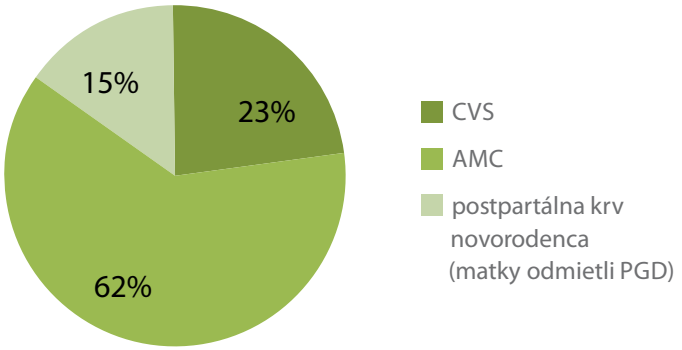

Celkový záchyt chromozomálnych VVCH v CFGD: počet 19 (rok 2015)

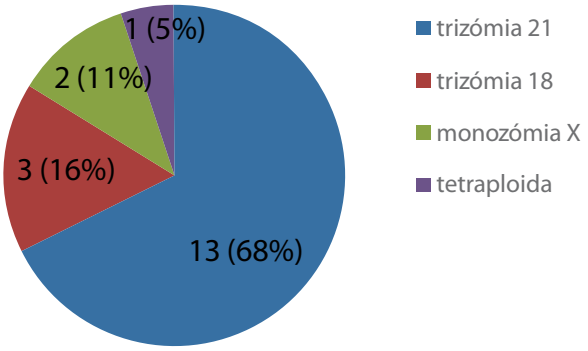

Celkový záchyt chromozomálnych VVCH v CFGD (roky 2013/2014/2015)

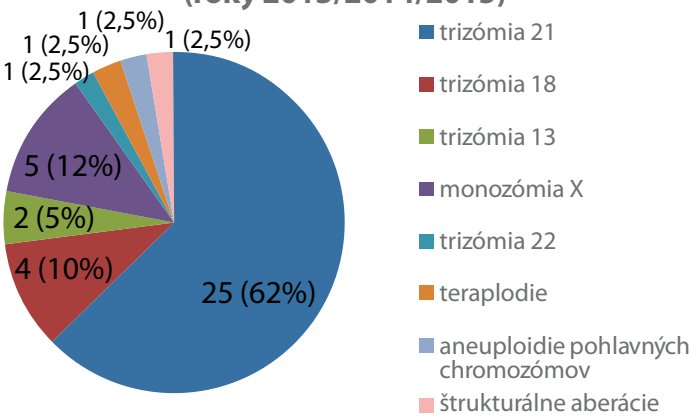

Chromozomálne abnormality a materský vek v CFGD (roky 2013/2014/2015)

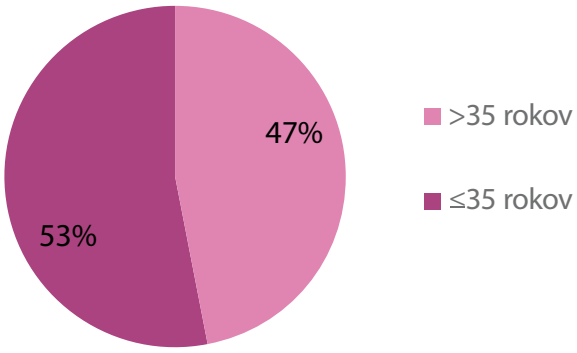

Hlásená diagnostika u živonarodených detí s T21 v SR (rok 2013) podľa NCZI

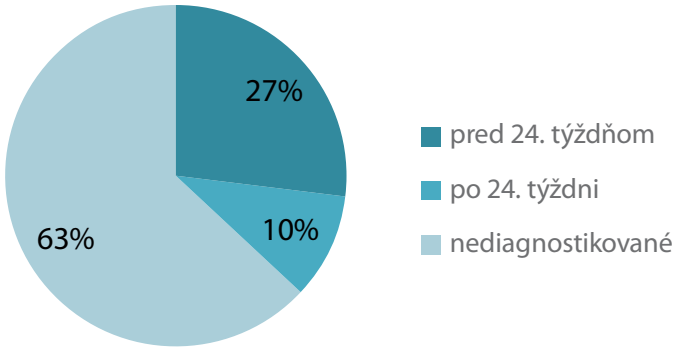

Rozdelenie neonatálnej mortality podľa etiológie (rok 2014) podľa NCZI

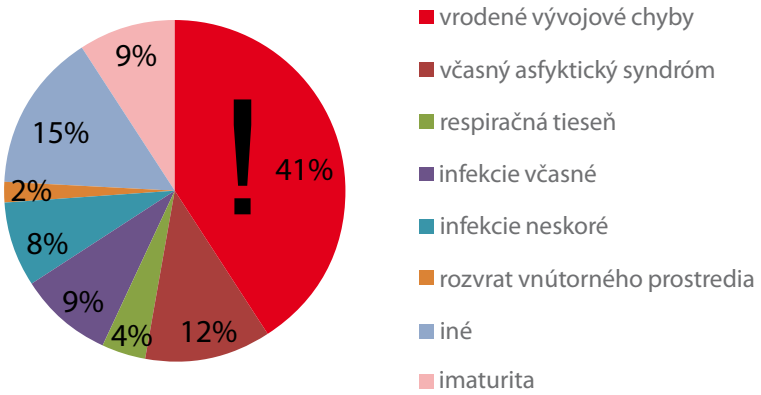

VIII. Literatúra

1. ACOG Committee Opinion No. 581: The use of chromosomal microarray analysis in prenatal diagnosis 2013; Obstet Gynecol, 122(6), p. 1374-1377.

2. De Wit, M.C., Srebniak, M.I., Govaerts, L.C., et al.: Additional value of prenatal genomic array testing in fetuses with isolated structural ultrasound abnormalities and a normal karyotype a systematic review of literature: Am J Ultrasound Obstet Gynecol 2014; 43 (2), p. 139-146.

3. Trková, M., Putzová, M., Bečvárová, V., et al.: Implementace array vyšetření do prenatální diagnostiky v I. trimestru: Česká Gynekologie 2015; 80 (3), p. 176-180

4. American College of Radiology (ACR, Society for Pediatric Radiology (SPR). ACR-SPR practice guideline for the safe and optimal performance of the fetal magnetic resonance imaging (MRI) [online publication]. Reston (VA): American College of Radiology (ACR) 2010; 4: p. 10

5. Tabor, A.: First trimester risk assessment in the era of NIPT: ISUOG education course: Early diagnosis of fetal anomalies 13-14 March 2016, London, UK

6. Norton, M.E., Jelloffe-Pawlowski, L.L., Currier, R.J.: Chromosome abnormalities detected by current prenatal screening and noninvasive prenatal testing: Obstet Gynecol 2014 Nov; 124(5): p. 979-986

7. Petersen, O.B., Vogel, I., Ekelund, C., et al.: Potential diagnostic consequences of applying non-invasive prenatal testing: population-based study from a country with existing first-trimester screening: Ultrasound Obstet Gynecol 2014 Mar; 43(3): p. 265-271.

8. Hyett, J.: Early diagnosis of fetal anomalies: Pros and cons at 11-13 weeks: ISUOG education course: Early diagnosis of fetal anomalies 13-14 March 2016, London, UK

9. Magyarová, G., Bauer, F., Hrdlíková, A. et al.: Novorodenecká mortalita – trendy v Slovenskej republike v rokoch 2003-2014: Gynekol. prax 2015; 13(14): p. 173-177

10. Baráková, A., Hološová, Z.: Vrodené chyby v SR 2013: Edícia analytických publikácií: Národný register vrodených chýb/ NZCI, Bratislava 2016

11. Graupera, B., Pascual, M.A., Hereter, L., et al.:Accuracy of three-dimensional ultrasound compared with magnetic resonance imaging in diagnosis of Müllerian duct anomalies using ESHRE-ESGE consensus on the classification of congenital anomalies of the female genital tract: Ultrasound Obstet Gynecol. 2015 Nov; 46(5): p. 616-622

Centrum fetálnej
a gynekologickej
diagnostiky

www.usg.sk

JUHAMED s.r.o.

Centrum fetálnej a gynekologickej diagnostiky
Myslavská 644, 040 16 Košice-Myslava
T: +421 903 138 306
T: +421 915 497 817
www.usg.sk